Aus dem Kreiskrankenhaus Templin (Uckermark)
(Direktor: Dr. Schroeder)

Die Möglichkeiten des operativen Fingerersatzes und ein Fall von Daumenplastik

Inaugural-Dissertation

zur

Erlangung des
Medizinischen Doktorgrades
an der
Friedrich-Wilhelms-Universität
zu Berlin

vorgelegt von

Axel v. Colmar
aus Zützen (Krs. Angermünde)

Tag der Promotion: 15. 11. 1941

Druck: Karl u. Richard Hoffmann, Charlottenburg, Schillerstr. 44.

M 303

Gedruckt mit Genehmigung

der

Medizinischen Fakultät der Universität Berlin

Dekan: Prof. Dr. Kreuz
Referent: Doz. Dr. med. habil Freih. v. Danckelmann
Korreferent: Prof. Dr. Kreuz

Die Suche nach einem Fingerersatz hat sich aus der Suche nach einem Daumenersatz entwickelt. Denn der Verlust eines anderen Finger bleibt für den Menschen oft von geringer Bedeutung. Die menschliche Hand befindet sich eben im Vergleich zu den Handformen anderer Säugetiere in verhältnismäßig primitivem Entwicklungszustand und hat daher den Vorteil größerer Vielseitigkeit und besseren Anpassungsvermögens an Veränderungen. Ein einziger hochentwickelter Finger aber, wie der des Pferdes, ist schon für seinen Träger ein lebenswichtiges Organ.

Im Hinblick auf die Ersatzmethoden ist der Wert der einzelnen Finger für die Handfunktion von Bedeutung. Porzelt untersucht die ganzen Fingerstrahle, also die Finger einschließlich der dazugehörigen Mittelhandknochen und Muskulatur auf ihre Anpassungsfähigkeit an neue Aufgaben. Ihm scheint der Mittelfinger dem Zeigefinger überlegen, weil er sogar für Filigranarbeit dessen Platz einnehmen kann (wovon ihn 12 Fälle überzeugten), weil er außerdem die größere Kraft entwickelt und weil schließlich von seinem Metacarpus der wichtige Musculus Adductor pollicis entspringt unter Uebergehung des Metacarpus II. Ebenso hält er den Kleinfinger wegen seiner Beweglichkeit im Carpo-Metacarpalgelenk und der damit gegebenen Oppositionsmöglichkeit für wertvoller als den Ringfinger. Die Wertstufen der Finger in ihrer Anpassungsfähigkeit an Aufgaben im Rahmen der Handfunktion ergäbe demnach diese Reihenfolge: I., III., II., V., IV.

Auf jeden Fall bleibt der Daumen solange der wertvollste aller Finger, wie außer ihm noch ein einziger der übrigen vier der Hand in ausreichender Funktionstüchtigkeit zur Verfügung steht.

Von seinen besonderen Eigenschaften sind für den Ersatz folgende wesentlich:

Er muß den anderen Fingern gegenüberstehen oder gegenüberstellbar sein. Eine ganze Reihe von Daumenersatzversuchen endeten mit der Erzielung einer in Oppositionsstellung versteiften Strebe. Sie ermöglichte gewöhnlich das Greifen. Ihre Träger waren damit zufrieden. Die wichtigste Aufgabe war gelöst. Diese Strebe muß natürlich ausreichend fest oder mit genügend Kraft beweglich sein und so stehen, daß sie den zugreifenden Fingern einen Widerhalt bietet.

Der Länge wird im allgemeinen keine so große Bedeudeutung beigemessen. Gueulette gibt als untere Grenze die Höhe des Köpfchens vom Metacarpus II an. Doch sind in der Literatur auch kürzere, sehr brauchbare Daumenstümpfe beschrieben. Die Länge des Daumens im Verhältnis zur ausgestreckten Hand ist ja nur zum Spitzgreifen wichtig. Beim Breitgreifen, dem Kraftgriff des täglichen Lebens, kommt es auf die Länge vom Grund des Spaltes aus an.

Gefühl in dem Ersatzdaumen wird von verschiedenen Autoren nachdrücklich gefordert. Der Sensibilität entsprechend verhalten sich die trophischen Eigenschaften und ähnlich auch die Ernährungsverhältnisse des verpflanzten Gliedes (Riedel). Gerade an der Hand ist ein gefühlloser Teil Verletzungen ausgesetzt, und Wunden gehen bei der vorliegenden mangelhaften Ernährung in trophische Geschwüre über, wie das öfter für die Frühschäden des Ersatzteils beschrieben wurde. Um den als Fremdkörper empfundenen gefühllosen Ersatz zu umgehen, gewöhnen sich die Kranken auch falsche Griffe an (Oehlecker).

Die Beweglichkeit innerhalb des Daumens wird nicht hoch bewertet. Wenn nur das Sattelgelenk zwischen Multangulum majus und Metacarpus I tüchtig bleibt, gelingt ja die Gegenüberstellung. Die Versteifung der beiden anderen Gelenke kann zugunsten der Festigkeit in Kauf genommen werden, falls die Stellung eine brauchbare ist. Wenn man allerdings als Ersatz in sich bewegliche körpereigene Organe wie Finger oder Zehen verwendet, so geschieht das mit so großen Opfern im Verhältnis zu andern, weniger ver-

stümmelnden Methoden, daß man wohl als Vorzug vor diesen auch die Beweglichkeit der transplantierten Gelenke fordern darf.

Wann liegt der günstigste Zeitpunkt für eine Plastik? In der weitaus größten Zahl der Fälle ist der Versuch erst nach abgeschlossener Wundheilung unternommen worden. Die Vorteile liegen auf der Hand: Zweifelhaft ernährte Gewebsteile können sich regenerieren oder sich abstoßen. Man gewinnt einen besseren Ueberblick über die gegebenen Verhältnisse und Zeit, das einzuschlagende Verfahren sorgfältig zu erwägen. Und vor allem kann man aseptisch operieren.

Andererseits führen verschiedene Beschreiber ihre mäßigen Ergebnisse darauf zurück, daß sie gezwungen waren, mit narbigem Gewebe zu arbeiten, welches ein Einwachsen der Gefäße und Nerven verhinderte.

Dem geht eine sofort ausgeführte Plastik aus dem Wege. Auch wird der Heilverlauf im ganzen wesentlich abgekürzt. Und schließlich sind die Verletzten zunächst durch den Gedanken an einen Ersatz eher getröstet, da ja doch operiert werden muß. Später kostet sie der Entschluß dazu Ueberwindung, oder die Unentschlossenheit führt zu Rentensucht.

Die Vorteile dieses Vorgehens erscheinen immérhin so groß, daß mehrfach empfohlen wird, eine offenbar günstige Gelegenheit zur Plastik auszunutzen, solange eine ausreichende primäre Wundexcision möglich ist. Das Gewebe, das hierfür zur Verfügung steht, ist allerdings denkbar knapp und kostbar.

Die heute in Gebrauch befindlichen Methoden zum plastischen Ersatz des Daumens werden gewöhnlich in Umgebungsplastiken und Fernplastiken eingeteilt. Der wesentliche Unterschied besteht darin, daß bei der erstgenannten die Brücken erhalten bleiben, die dem überpflanzten Organ seine zugehörigen Gefäße und Nerven zuführen, während bei den Methoden der anderen Gruppe dieser Stiel durchtrennt wird.

Folgende Verfahren sind heute gebräuchlich:

a) Umgebungsplastiken.

1. Die Lösung des Metacarpus I von der übrigen Mittelhand, auch als Phalangisierung bezeichnet.
2. Verschiebung des Nachbarfingers an die Stelle des Daumens.
3. Osteotomie und Drehung der Achsen des benachbarten Metacarpus und des Metacarpus V um 90° nach innen.

b) Fernplastiken.

1. Verwendung von Fingern, besonders nicht voll funktionsfähigen und von Zehen zum Daumenersatz.
2. Bildung eines Daumens aus einem gestielten Hautlappen und Einsetzen eines Knochenspans.

Der Vollständigkeit halber sollen die Vorschläge von Muskat und Walter Müller erwähnt werden.

Muskat zeigt ein Verfahren, ohne Operation einen Daumenersatz zu erzielen, indem man die Weichteile in dem am meisten radial gelegenen Zwischenknochenraum durch systematisches Wickeln mit Binden herunterschnürt. Die Bilder zeigen einen deutlichen, wenn auch bescheidenen Erfolg.

Walter Müller arbeitete in seinen „Anatomischen Studien" an der Leiche folgendes Vorgehen aus: Der Ringfinger der gleichen Hand wird mit seiner angefrischten Spitze an Knochen und Weichteile des Daumenstumpfes befestigt. Mit der Abtrennung des Fingers an der Wurzel wartet man, bis derselbe einwandfrei von der Spitze aus ernährt wird. Durch Abschnüren kann diese umgekehrte Ernährung von seiner neuen Ansatzstelle aus noch gefördert werden. Nach Ablösung des Ringfingers von seinem alten Ursprung werden seine Sehnen durch Tunnel gezogen und mit denen des Stumpfes vernäht.

Ich glaube, daß Nikoladoni das prinzipiell gleiche Verfahren gemeint hat in seinem Vorschlag, den Kleinfinger als Daumenersatz zu verwenden. Die Veröffentlichung eines praktischen Versuches ist mir nicht begegnet.

Die Phalangisierung.

Das Ziel des Eingriffes ist, einen möglichst tiefen Spalt zwischen dem ersten und zweiten Mittelhandknochen zu bekommen und dabei dem neu entstehenden Daumenstumpf seine Kraft zu erhalten.

Als Schöpfer der Methode werden unabhängig von einander genannt: Hugier 1868 in Frankreich, Klapp 1912 und Wierzejewski 1919.

Zur Technik seien folgende Einzelheiten erwähnt: In Anlehnung an Moutier und Froste liegen die Hautschnitte dorsal längs der Sehne des Extensor pollicis longus, volar an der Radialseite des Metacarpus II mit Verbindung auf der Kante der Interdigitalfalte. Allgemeingültige Vorteile können solche Schnitte aber nicht bieten, da man mit Narben rechnen muß. Die Hautdeckung die zu ermöglichen der Zweck dieser Schnittführung hauptsächlich ist, bleibt auf alle Fälle sehr knapp.

Drei Muskeln füllen den Zwischenknochenraum aus: Der Interosseus dorsalis I, der Lumbricalis I und der Adductor pollicis. Exstirpiert man sämtliche Muskeln, wie das zuerst üblich war, so kann man mit ausreichendem Hautmaterial rechnen. Besonders der Adductor pollicis wird aber fast einstimmig für sehr wichtig erachtet. Um ihn zu erhalten und trotzdem einen genügend tiefen Spalt zu erzielen, lösten Ombrédanne und Wierzejewski seinen Ansatz vom Kopf des Metacarpus I und verlagerten ihn an das Periost unmittelbar peripher der Basis. H. Meyer hält allerdings seine Opferung ohne wesentliche Funktionseinschränkung für möglich. Gegen die Entfernung der beiden anderen Muskeln werden nirgends Bedenken geäußert.

Die Vorteile der Methode sind folgende: Das Ziel läßt sich mit großer Sicherheit erreichen, die Behandlungszeit ist verhältnismäßig kurz, bis ins hohe Alter hinein ist die Operation ausführbar, die Rückkehr der Funktionen kommt schnell, der neue Daumen besitzt normale Festigkeit, seine Kraft ist ausreichend, die Beweglichkeit im Sattelgelenk läßt sich meistens voll erhalten. Sensibilität und Heilungstendenz entsprechen den natürlichen Verhältnissen.

Es läßt sich schließlich gut eine Prothese anbringen. Besonders ist die Methode aber einfach. Und da das Einfache das Beste ist, sind sich mehr als 20 kritische Beschreiber darin einig: Bei genügend langem und vollwertigem Metacarpus ist die Phalangisierung die Methode der Wahl.

Ihre Nachteile sollen nicht verschwiegen werden: Die Spreizmöglichkeit ist herabgesetzt und damit die Kraft beim Ergreifen großer Gegenstände. Auch das Fassen und Halten sehr kleiner Dinge ist schwierig und besonders das Spitzgreifen schlecht möglich. Und der nagellose Stumpf ist nicht schön.

Als Beispiel für die Leistungsfähigkeit der Methode führe ich einen von Wierzejewski operierten Fall an: Der Patient kann alle Verrichtungen des täglichen Lebens ausführen, schwere Gegenstände sicher fassen und greifen, auch glatte, zum Beispiel ein volles Wasserglas halten. Darüber hinaus spielt er, auch ohne die anfangs gegebene Verlängerung, Orgel, Klavier und Geige.

Bei zwei besonderen Verletzungsformen kommt die Phalangisierung ebenfalls als wiederherstellende Operation hauptsächlich zur Anwendung: Dazu gehört einmal der Verlust von Daumen und Zeigefinger bei Erhaltung beider Metacarpen. In diesem Falle schlägt Perthes vor, den zweiten Mittelhandknochen zu entfernen, da hierdurch mehr Platz gewonnen wird. Außerdem verlagert er den Ursprung des Adductor pollicis am Metacarpus III mehr proximal, gewinnt auf diese Weise einen tiefen Spalt und viel günstigere Hebelwirkung für den Muskel als Wierzejewski mit der Verlagerung des Ansatzes. Nachteilig ist dann aber die plumpe Form des Daumenstumpfes infolge des hohen Musansatzes (Kraft). Bei diesem Verfahren reicht die vorhandene Haut zur Deckung der Wundflächen meist aus.

Bei Fehlen sämtlicher Finger ist es üblich geworden, die Phalangisierung zur Bildung einer Spalthand zu verallgemeinern. Die ersten Operationen dieser Art wurden von Quetsch und Ritter 1918 ausgeführt. Sie entfernten die drei mittleren Metacarpen. Ritter weist darauf hin, daß die

Erhaltung des Handgelenkes erhebliche Vorteile vor einem Krukenbergarm mit sich bringe.

Auch Perthes riet, die beweglichsten Metacarpen I und V als Greifteile umzubilden und zwischen beiden einen möglichst großen Raum zu schaffen. Um trotzdem den Ursprung des Adductor pollicis zu erhalten, löste er den Metacarpus III subperiostal aus und amputierte ihn nahe der Basis.

Kraft nähte die Beuge- und Strecksehne des dritten Fingers an der Basis des Metacarpus I außen an. Damit erzielte er durch den nun gebogenen Verlauf der Sehnen bei gemeinsamer Tätigkeit der Muskeln eine Adduktion, durch den Beuger allein eine Oppositionsbewegung, die durch den Strecker rückgängig gemacht wird. Er schlägt dann weiter vor, zur Vertiefung des Spaltes eine Resektion des Mittelteils von Metacarpus III und der Basis von II vorzunehmen, dann Vereinigung der Basis von III mit dem Schaft von II. Dadurch wird der Handteller oben breit und verjüngt sich fächerartig nach der Handwurzel zu.

Mit derartigen Greiforganen können die Patienten schreiben, sich rasieren (Sipov), sich an- und auskleiden und den Zeigefinger des Arztes fest umklammern, daß er kaum auslösbar ist (Perthes), Schuhbänder zuschnüren, Krawatte binden (H. Meyer). Ein Patient von Quetsch verrichtete als Fuhrmann beim Müllaufladen schwerste Arbeit.

Burkhard bildete drei fingerartige Stümpfe aus den Mittelhandknochen I, II, IV und V nach Entfernung von III.

Spitzy verlängerte in einem solchen Fall den Daumen durch den Metacarpus II in der Art der Fingerauswechselung.

Die Verwendung des benachbarten Fingers als Daumenersatz.

Schon 1887 hat Guermonprez aus Lille den Zeigefinger an die Stelle des verlorenen Daumens gesetzt. Obwohl 1888 auch von Lauenstein diese Arbeit erwähnt wird, ist sie doch

bald in Vergessenheit geraten und hat erst gegen Ende des Weltkrieges wieder praktische Anwendung gefunden.

Grundsätzlich handelt es sich darum, den benachbarten Finger, also meistens den zweiten, an die Stelle des Daumens zu setzen, ohne seine Ernährungsgrundlage zu verändern.

Man war zunächst in der Anzeigestellung zu diesem Eingriff sehr vorsichtig. Tonnini wollte ihn nur anwenden bei Fehlen großer Ballenteile mit Ausfall der kurzen Muskulatur des Thenar. Auch Machol hielt es auf keinen Fall für berechtigt, den heilen Zeigefinger zu verwenden, sondern nur einen in seiner Leistung eingeschränkten.

Solange nun die Möglichkeit besteht, einen geschädigten Finger als brauchbaren Daumenersatz verwenden zu können, ist die Indikationsstellung ja überhaupt gegeben. In den letzten Jahren wurde dann mehrfach auch der gesunde Zeigefinger als Daumen überpflanzt.

Es stehen dem Operateur zum Austausch des Fingers zwei Möglichkeiten zur Verfügung:

1. Er kann die Auswechslung im Carpometacarpalgelenk vornehmen,
2. Er kann sich das Gelenk erhalten und den Zeigefingerknochen auf den Stumpf des Metacarpus I aufpflanzen.

Das Vorgehen bei der Auswechselung im Carpometacarpalgelenk hat Iselin genau ausgearbeitet, und die Operation wird vielfach nach ihm oder auch nach Bunnel benannt. Sie ist in erster Linie gedacht als einzeitige Operation nach abgeschlossener Wundheilung. Es kann in Lokal- oder Plexusanaesthesie operiert werden.

Iselin wählt folgende Hautschnitte:

Auf der Volarseite zieht der Schnitt im zweiten Zwischenknochenraum herab bis zur Lebenslinie, dann auf dieser entlang bis über den Metacarpus III.

Auf dem Rücken führt ein entsprechender Schnitt im zweiten Zwischenknochenraum herab, mit dem proximalen Ende über das Carpometacarpalgelenk von III nach medial umbiegend. Senkrecht dazu verbindet diesen ein weiterer Schnitt über die Basis von Metacarpus II hinweg mit

dem Ende des Daumenstumpfes so daß ein liegendes T entsteht.

Zunächst wird nun der Rest des Metacarpus I im Sattelgelenk exartikuliert, Interosseus dorsalis I und Lumbricalis I mit entfernt. Nun wird die Sehne des Extensor carpi radialis longus aufgesucht und 1 cm proximal von ihrem Ansatz an der Basis des Metacarpale II durchtrennt. Der Metacarpus wird von seiner Articulation mit dem Multangulum minus gelöst und freigemacht von der übrigen Mittelhand, damit er sich drehen und dem Multangulum majus aufsetzen läßt. Die Trennung der Interossei erfolgt stumpf. Die Arteria volaris digiti III radialis wird an ihrer Abgangsstelle von der Arteria digitalis communis unterbunden. Gewarnt wird davor, den Arcus volaris sublimis zu verletzen, der die Arteria digitalis communis und die Arteria metacarpea abgibt.

Die Basis des zweiten Mittelhandknochens ist sehr breit und mit einer starken Kerbe an ihrer karpalen Gelenkfläche versehen. Paßt man diese dem Sattel des Multangulum majus auf, so dreht sich der Metacarpus um etwa 80 ° nach innen. Nun folgen schichtweise die Naht der Kapsel des neuen Gelenkes, dann die Anheftung der Thenarmuskeln an das Periost, schließlich die Naht der langen Sehnen. Die Sehne des Abductor pollicis wird mit dem Stumpf der Sehne des Extensor carpi radialis longus vernäht. Die Sehnen der beiden Strecker des Daumens werden auf die des Extensor indicis aufgesteppt.

Die Hautdeckung des neuen Daumens soll möglichst aus der Haut der Hand selbst kommen. Man muß also von vornherein die Schnitte an den ulnaren Rand des Zwischenknochenraumes legen. Der Defekt über dem Metacarpus III wird durch gestielten Lappen gedeckt. Buzello ließ ihn ganz offen und brauchte auch später nicht zu decken.

Guermonprez hat in seinem ersten Versuch die Gelenke unversehrt gelassen und die Ueberpflanzung im knöchernen Anteil des Fingerstrahls vorgenommen.

Ein Jahr später, 1888 hat Lauenstein, dem der Vorschlag von Guermonprez bekannt war versucht, ohne Auswechselung durch einfache Drehung der Fingerachse um 90° nach innen auszukommen. Er nahm die Drehung nach Osteotomie und entsprechender Abschrägung der Flächen im Metacarpus II und V vor. Die Mittelhandknochen bleiben dem Handteller zugehörig, infolgedessen ist die Abspreizmöglichkeit des daumenartig stehenden Zeigefingers nur gering. Besonders aber dadurch, daß sich nun der Finger nicht weiter opponieren läßt, ist der Erfolg nur bescheiden. So wurde zunächst das Verfahren abgelehnt. In den letzten Jahren hat es aber einige Male bei kongenitalem Fehlen des Daumens Anwendung gefunden, wenn das Multangulum majus ebenfalls fehlte und auch die nötige Muskulatur zur Erzielung aktiver Abduktion und Opposition nicht vorhanden war.

Die Drehung um die Fingerachse ist auch bei der Auswechslung ein wichtiger Teil der Operation, sie muß so weit erfolgen wie es sich ohne zu erheblichen Zerrungen in den Brücken nur machen läßt, um eine möglichst günstige Stellung als Widerhalt für die anderen Finger zu erzielen.

Leider steht ein so erprobter Operationsplan wie der von Iselin nicht zur Verfügung. Es ist zwar sicher nicht immer erforderlich, aber üblich, in zwei Sitzungen zu operieren:

Erste Sitzung: Ueberpflanzung mit Achsendrehung.

Zweite Sitzung: Nach ausreichend fester knöcherner Verheilung Trennung des neuen Daumens von der Mittelhand.

Die Schnitte zur Freilegung beider Metacarpen führen entweder auf dem Kamm der Zwischenfingerfalte entlang oder bügelartig über den Zwischenknochenraum hinweg. Nach Darstellung der einzelnen Sehnenstümpfe und Muskeln wird der Metacarpus II durchtrennt oder exartikuliert.

Es erhebt sich nun die Frage, wieviel man von dem Finger übertragen will. Bei Iselin ist die Länge gegeben, der Finger ist jedoch eigentlich zu lang, meint er selbst. H. Meyer will nur zwei bewegliche, uneröffnete Gelenke

verwenden, einen dreiteiligen Daumen jedenfalls unbedingt vermeiden. Aus diesem Grunde ist von mehreren Operateuren das Metacarpophalangealgelenk reseziert worden. Wieviel man fortnehmen will, hängt zum großen Teil von den vorhandenen Sehnen ab. Besteht die Möglichkeit, die Sehnen der Daumenmuskulatur in der nötigen Spannung aufzunähen, so kann man die Länge nach eigenem Ermessen gestalten. Muß man sich die Zeigefingermuskulatur erhalten, so ist die Verkürzung natürlich begrenzt.

Nun wird der Stumpf des Metacarpus I so zurecht gemacht, daß sich der Finger beim Aufsetzen nach innen um seine Längsachse drehen muß. Es ist wichtig, eine möglichst baldige knöcherne Heilung zu erzielen, um mit dem Ueben beginnen zu können. Perthes schlägt als geeignetstes Verfahren die Bolzung vor, die auch noch bei sehr kurzem Rest des ersten Mittelhandknochens möglich ist. Darüber Seidenperiostnähte. Andere verwenden vielfach Drahtnaht, auch Drahtschlingen.

Die Sehnen werden aufgenäht oder folgendermaßen ausgetauscht: Extensor pollicis longus und brevis auf Extensorsehne, Flexor pollicis longus auf Flexor profundus indicis, Flexor pollicis brevis auf den Flexor sublimis indicis. Der Abductor pollicis wird an das Köpfchen des neuen Mittelhandknochens angenäht.

Da die zweite Zwischenfingerfalte noch steht und zwar durch die Drehung in Spannung, kann eine größere Verschiebung kaum stattfinden, so daß man auf einen feststellenden Verband verzichten kann.

Die Lösung von der Mittelhand soll natürlich sobald wie möglich erfolgen. Die Technik ist die gleiche wie bei Iselin.

Es wird bei beiden Methoden immer wieder auf die Notwendigkeit hingewiesen, bald Bewegungsübungen zu machen, um Sehnen und Gelenkfunktion zu erhalten. Deshalb wird auch von der vollständigen Durchtrennung und frischen Naht der Sehnen möglichst Abstand genommen. Erscheint die Verknöcherung noch nicht fest genug, so kann man nach Perthes eine Abduktions- und Oppositionsban-

dage anlegen, die gleichzeitig den neuen Metacarpus fixiert. So läßt sich der Finger selbst schon bewegen. Bei mangelhafter aktiver Opposition wurde von Bastos der Palmaris longus als Musculus opponens an die Basis des Metacarpus I angesetzt.

Die Vorteile der Methode sind zunächst die der Umgebungsplastik allgemein, also Ernährung, Sensibilität und die trophischen Eigenschaften brauchen sich nicht neu auszubilden. Auch bei schweren Verletzungen ist es noch möglich, nicht nur einen festen, sondern auch mit Beweglichkeit und Kraft versehenen Daumenersatz zu schaffen mit ausreichend guten Stellungsmöglichkeiten. Vor der Phalangisierung zeichnet sie die Befähigung zum Spitzgreifen aus.

Man muß normalerweise nach Iselin mit einer Operationsdauer von 1—1½ Stunden rechnen, kann aber örtlich betäuben, so daß der einzeitige Eingriff bei kräftigen Patienten noch in ziemlich hohem Alter möglich ist. Iselin rät, bei Kindern möglichst lange zu warten, um das Wachstum nicht zu früh zu stören. Zumindest sollen sie aber im Vernunftalter sein.

Schließlich ist die Operation gut übersichtlich, solange nicht schwierige Narbenverhältnisse vorliegen. Und wenn es sich um den komplikationslosen Verlauf der einzeitigen Operation handelt, ist die Behandlungsdauer verhältnismäßig kurz.

Der Nachteil beider Operationen liegt einmal in dem Wagnis, durch ein Mißlingen den Kranken noch weiter zu verstümmeln.

Weiter ist zunächst die Kraft des neuen Daumens gering, so daß bis zur vollen Ausnutzung der gegebenen Möglichkeiten mit einer längeren Zeit gerechnet werden muß. Die Einübung des Mittelfingers in die bisherigen Aufgaben des Zeigefingers verlängert ebenfalls die Ueberganszeit.

Iselin findet seinen Daumenersatz zu lang. Das ganze Gebilde ist ihm zu häßlich, es sieht aus wie eine Hummerschere und ist deshalb für Frauen nicht empfehlenswert.

Eine besondere Modifikation gibt Porzelt bekannt. Von einem an der radialen Seite gelegenen Schnitt aus hülst er

die Grundphalanx des Zeigefingers aus und entfernt sie mit dem distalen Metacarpusende. Die Hautwalze wird ausgebreitet und zur Interdigitalfalte verwendet. Als Daumenersatz dienen die beiden Endglieder.

Den Vorzug sieht Porzelt in einer narbenfreien, genügend ausdehnungsfähigen, Nerven und Gefäße führenden Schwimmhautfalte, die dem Daumen volle Gefühlsempfindung und alle trophischen Eigenschaften gewährleistet. Es erübrigt sich dadurch meist eine Hautübertragung.

Auf den Bildern erscheint dieser Daumen nur kurz und schwach, es fehlt ihm an Bewegungsfreiheit, vor allem an ausreichender Oppositionsmöglichkeit.

Hueck berichtet von einem Fall, wo der Ringfinger als Daumenersatz bei Verlust von I, II und III Verwendung fand. Es wurde die Mittelphalanx auf den Stumpf des Metacarpus I aufgesetzt. H. Meyer hat versucht, den beschädigten Mittelfinger auf den Daumenstumpf aufzusetzen, indem er nur eine volare Brücke stehen ließ und diese in ein den Metacarpus II kreuzendes Bett einnähte. Die Ernährung war zwar ausreichend, es kam aber zur Versteifung.

Bei Zertrümmerung der Basis von Metacarpus II wurde an diesem von Perthes eine neue Gelenkfläche modelliert und dem Sattel des Multangulum majus aufgesetzt. Es entstand eine Bewegung etwa in der Mitte zwischen Beugung und Adduktion. Patterson überzog die neu modellierte Gelenkfläche noch mit Fascia lata, die er durch Tabakbeutelnaht befestigte, mit gutem Erfolg.

Fernplastiken.

Verwendung von Fingern, besonders nicht voll funktionsfähigen und von Zehen zum Daumenersatz.

1897 machte Nikoladoni den Vorschlag, die zweite Zehe oder auch den fünften Finger als Daumenersatz zu verwenden. Er führte dann im nächsten Jahr mit Erfolg als erster die Transplantation der zweiten Zehe aus. Die Me-

thode wird nach ihm auch Nikoladoni II genannt. 1903 wurde von Luksch zuerst ein Finger nach dem Verfahren von Nikoladoni überpflanzt.

Welchen Finger oder Zehen man wählen will, hängt im wesentlichen ab von dem Zustand der Hand und der übrigen beteiligten Glieder und den sich daraus ergebenden Erwägungen über Ausfall und Gewinn. Von den zur Verfügung stehenden Methoden erfordert diese nach Nikoladoni II bei weitem den größten geistigen, körperlichen und auch zeitlichen Einsatz. Außerdem bringt sie die meisten Schwierigkeiten und damit Gefahren für ein Mißlingen mit sich.

Die Anforderungen an das Ergebnis einer durch solche Bedingungen belasteten Operation sind natürlich hoch. Dennoch betont Kuslik, daß wir es nicht mit einem Experiment zu tun haben, sondern mit einer wirkungsvollen Methode der Wiederherstellung.

Die Zehen- und die Fingerauswechselung sind im Prinzip völlig gleich. Da die erste sicher mehr Schwierigkeiten bietet, soll sie dargestellt werden. Das Verfahren ist immer zweizeitig und in seinen Grundzügen das von Nikoladoni vorgeschlagene:

Erste Sitzung:

a) Anfrischung des Daumenstumpfes mit Darstellung der einzelnen Anteile.

b) Bildung eines dorsalen Hautlappens mit proximaler Basis über dem Grundgelenk der zur Transplantation vorgesehenen Zehe. Durchtrennung der Strecksehne, Exartikulation oder Durchtrennung des Knochens und Luxation der Zehe in die Operationswunde.

c) Vereinigung des Daumenstumpfes mit dem Zehenstumpf zuerst im knöchernen Anteil, dann der Strecksehne, schließlich der Haut.
Fixierender Verband für 2—5 Wochen, der den Daumenstumpf am überpflanzten Zehen unverrückbar festhält.

Zweite Sitzung:

a) Durchtrennung des plantaren Weichteilstiels, der die Zehe mit dem Fuß verbindet. Naht der Beugesehnen von Daumenstumpf und Zehe aneinander. Hautnaht.

b) Versorgung der Wunde am Fuß.

Sehr wichtig ist zunächst als Vorbereitung zu der Operation das Ausprobieren der Stellung, in der sich die Zwangshaltung zwischen den beiden Sitzungen am leichtesten ertragen läßt. Am besten bleibt durch mehrere Nächte der gewählte Verband liegen, schlägt Porzelt vor, um gleichzeitig seine fixierende Wirkung zu prüfen. Will man über Tag und zur Operation den Verband abnehmen, so kommen nur Gipsschale oder Kramerschienenverband in Frage. Für den Erfolg ist es entscheidend, wie lange der Patient diese Zwangshaltung ertragen kann. Es sind Fälle veröffentlicht — und Gueullette meint, vielleicht noch mehr nicht veröffentlicht — wo der Zeh vom Fuß abgetrennt werden mußte, bevor die neugebildete Verbindung eine ausreichende Ernährung hatte. Die Folge war Nekrose und zu dem Daumenverlust auch noch Verlust der Zehe.

Bei Porzelt hat sich folgender Verband bewährt: Der Arm soll möglichst in Ruhelage, das heißt im Ellenbogen leicht gebeugt und im Handgelenk gestreckt gehalten werden. Das Bein wird im Hüftgelenk und Kniegelenk gebeugt und wie zum Schneidersitz nach außen rotiert. An der Beuge- und Streckseite wird es in dieser Lage durch je eine Kramerschiene gehalten, die dorsal bis zum Mittelfuß, plantar bis zu den Zehengrundgelenken reicht. Eine dritte Kramerschiene umgreift U-förmig den Fuß und schmiegt sich an den leicht gebeugten Arm an bis zur Schulter hinauf, so daß die Beugeseite des Unterarmes und der Ellenbogen noch auf der Schiene ruhen, die um ihre Längsachse gebogen, nun auf die Streckseite von Oberarm und Schulter übergeht. Jetzt wird der Verband an der Wade und distal vom Ellenbogen aufgehängt und zwar durch ausgewogene, über Rollen ziehende Sandsäcke, die das Gleichgewicht her-

stellen. So wird der Kranke gehalten, kann aber seine Lage verändern und mit dem Oberkörper höher oder tiefer liegen. Zur Operation werden die Schienen am Bein schon angelegt und in örtlicher Betäubung operiert, nach Beendigung wird dann die Armschiene angewickelt.

Hörhammer hat Arm und Unterschenkel aneinander mit mehreren Gipsbinden befestigt und dann ein verbindendes Holzbrett eingegipst vom Knie zum Ellenbogen. Der Oberarm wurde mit einem Extensionszug versehen, um ein Zurückziehen und damit Reißen an den Nähten zu verhindern. Der ganze Gips wurde ebenfalls aufgehängt, der Patient lag halb aufrecht in einem Tuch. Die Wunde ist durch ein Fenster zugängig. Gipsverbände wurden auch als teilweise Schalenverbände angelegt oder als große, ganz einhüllende Gipse, die lediglich ein Fenster zum Verbinden bekamen.

Berücksichtigt muß von vornherein die Lage des ernährenden Stiels und der neugebildeten Verbindung werden. Der ernährende Stiel lag bei den meisten Operationen plantar, wo die besseren Arterien sind. Mühsam und Porzelt legten ihn an die fibulare Seite der Großzehe des gegenüberliegenden Fußes. Hörhammer, der diese gekreuzte Haltung zuerst anwandte, gipste dabei die Vola auf die Planta. Oehlecker macht nun darauf aufmerksam, daß ein dorsaler Stiel an sich günstiger ist, da die neu-gebildete Verbindung auf der besser versorgten Planta liegen sollte. Je schmaler der ernährende Stiel und je breiter die neue Verbindung sind, um so größer ist der Zwang zur Bildung eines neuen Kreislaufes. Bei der Zehenübertragung ist diese Haltung aber so ungünstig, daß sie im allgemeinen nicht erreichbar sein wird. Dagegen ist sie gut zu verwenden bei der Uebertragung von Fingern der Gegenseite.

Ob die Großzehe oder die zweite Zehe geeigneter ist, darüber sind die Meinungen sehr geteilt, was bei ihrer individuellen Verschiedenheit nicht verwundert.

Perthes teilt mit anderen die Sorge, daß die Entfernung der Großzehe, besonders aber des Metatarsusköpfchens

mit der Zerstörung beider Fußgewölbe zu schweren Gehstörungen führen könnte. Auch Oehlecker empfiehlt deshalb mindestens das Köpfchen des Metatarsus I zu erhalten. Er veröffentlicht einen solchen Fall, bei dem später der 10-jährige Junge im Wettlauf unter 50 Mitschülern der beste war. Ein Patient von Riedel legte täglich 18 km ohne Beschwerden als Briefträger zurück. Die meisten Patienten haben keine Gehstörungen, einige Beschwerden an der Zehentnahmestelle, die vielfach der sekundären Heilung überlassen werden muß. Im allgemeinen wird also der Verwendung der Großzehe nichts im Wege stehen, wenn man das Metatarsusköpfchen dem Fuß erhält.

In der ersten Sitzung wird zunächst der Daumenstumpf angefrischt. Es ist wichtig, alles narbige Gewebe zu beseitigen, um den Gefäßen und Nerven das Einwachsen zu ermöglichen..

Am Zeh soll der Stumpf an einen trapezförmigen, sehr kurzen, dorsalen Lappen mit der möglichst breiten Grundlinie proximal angesetzt werden.

Kuslik rät, die einzelnen Nähte gegeneinander zu versetzen. Esser legt die Sehnennaht proximal, die Knochennaht distal vom Hautschnitt. Entsprechend wird auch gleich die Durchtrennung vorgenommen, indem die Sehne etwas vorgezogen wird. Nun wird der Großzeh im Grundgelenk exartikuliert. Moutier rät ab, die Bildung eines Gelenkes zu versuchen, weil meist Schlottergelenke entstehen. Es muß also die basale Gelenkfläche der Großzehe entfernt werden. Um eine gewisse Zugfestigkeit zu erzielen, wurde in den meisten Fällen die Knochennaht mit Draht ausgeführt. Oehlecker findet es jedoch günstiger und ausreichend, nur eine feste Periostmanschette zu nähen.

Nun folgen die Strecksehnennaht und die Hautnaht, möglichst in der Verschiebung gegeneinander. Eine sorgfältige Hautnaht ist nicht nur zum Halten der doch leicht Zerrungen ausgesetzten Verbindung, sondern auch zur Ausbildung eines neuen Kreislaufes wichtig. Und anschließend kommt jetzt die Feststellung durch den besprochenen Verband.

Die Zeiten dieser Krummschließung im Verband liegen bei den erfolgreichen Ueberpflanzungen zwischen 10 Tagen und 6 Wochen. Um den Ernährungszustand des Zehen festzustellen, empfiehlt Kuslik, mit einem Wattebausch den Stiel solange abzudrücken, bis der Zeh nicht mehr erblaßt, v. Arlt schnürt ihn mit einem Gummi ab. Joyce bindet das ganze abgebende Glied ab, wobei das Transplantat warm bleiben muß. Auf alle Fälle ist die Anheilungszeit für Finger kürzer als die für Zehen.

Wenn nun Nekrosen auftreten oder selbst eine leichte Infektion den Verlauf stört, raten Porzelt und Oehlecker zur Geduld. Es bedeutet jedenfalls bei gut liegendem Verband keine Veranlassung zur Aufgabe der Plastik.

In der zweiten Sitzung wird der Stiel durchtrennt, wobei man einerseits dem Fuß möglichst viel plantare Hautdeckung läßt, andererseits ausreichend Material für eine möglichst feste und saubere Anheftung an der Innenseite des neuen Daumens behalten muß. Vor der Hautnaht werden die Beugesehnen genäht. Und dann soll sobald wie irgend möglich bewegt werden.

Der große Vorzug der Methode liegt darin, daß durch sie überhaupt erst das Heranholen von natürlich geformten, vermindert brauchbaren oder hinderlichen Fingern und weniger wichtigen Zehen zum Daumenersatz von fern her möglich ist. Man kann im erstgenannten Fall nicht einmal von einer Verstümmelung sprechen, die man in Kauf nehmen muß.

Darüber hinaus bietet uns auch die Fernplastik die Möglichkeit, einen wertvollen, durch Beweglichkeit ausgezeichneten Ersatz zu erzielen. Lenormant findet den Aufwand allerdings nur lohnend, wenn die übrige Handfunktion als Ergänzung ausreichend ist. Aber H. Meyer hält beispielsweise die Zehenübertragung für die Methode der Wahl bei Kindern. Auch für Kopfarbeiter scheint sie Moutier zunächst angezeigt.

Nachteilig sind die allgemeinen Eigenschaften der Fernplastik: Es muß sich eine neue Ernährung und Innervation

ausbilden. Der neue Daumen ist also gefühllos und damit allen Unbilden und Insulten preisgegeben, und wenn er verletzt ist, heilt er womöglich nicht, sondern es kommt zu Eiterung, Sequestrierungen und trophischen Geschwüren. Noesske empfiehlt darum, von vornherein einen Schutzhandschuh tragen zu lassen. Man kann aber erwarten, daß sich die Sensiblität wiederherstellt, es dauert im Durchschnitt etwa 2 Jahre bis zur Herstellung aller Qualitäten. Am schlechtesten scheint sich die Temperaturempfindung einzustellen, was sich auch in großer Empfindlichkeit gegen die Witterung bemerkbar macht. Die Zwangshaltung kann gelegentlich sicher einmal zur unerträglichen Qual werden. Schließlich kann leicht eine Infektion das Ergebnis beeinträchtigen. Die Sicherheit, das Ziel zu erreichen, ist also entschieden nicht so groß wie bei den anderen Methoden.

Als Beispiel für die Leistungsfähigkeit der Methode bringe ich die Aussage eines von Eden operierten Mannes, der nach Ueberpflanzung der Großzehe angab, er habe volle Arbeitsfähigkeit für 8—10 Stunden und könne sowohl mit Papierblättern als auch mit schweren Gegenständen gut umgehen. Die Funktion war normal. Ernährung und Sensibilität desgleichen. Der Nagel wuchs, das kosmetische Ergebnis war zufriedenstellend.

Daß die Methode noch mehr leisten kann, läßt sich einigen Veröffentlichungen entnehmen, die kurz erwähnt sein sollen.

Esser gelang es mit gutem Erfolg, den zweiten bis fünften Finger der Hand durch die entsprechenden Zehen zu ersetzen. Er empfiehlt den Versuch, die Gefäße möglichst einander gegenüberzustellen, weiterhin eine besondere Sehnenscheidennaht, und schließlich die Durchtrennung des Stieles in zwei Zeiten mit mehrtägiger Pause.

Hörhammer pflanzte die Grundphalanx der Großzehe dem Kahnbein auf, da das Multangulum majus zerstört war. In dem neuen Gelenk entstand eine Beuge- und Streckbewegung von 15—20 Grad.

Joyce brachte den Ringfinger der gegenüberliegenden Seite am Processus styloideus radii an.

Oehlecker schließlich verband die Großzehe mit dem Radiusende bei Verlust der ganzen Hand.

Bildung eines Daumens aus einem gestielten Hautlappenmuff und Einsatz eines Knochenspans.

Nikoladoni hat im Jahre 1896 diese Form des Daumenersatzes vorgeschlagen und in den nächsten Jahren auch zweimal versucht, sie durchzuführen. Er kam jedoch nicht mehr zum Einsatz des Tibiaspans, da beide Male die Kranken den Eingriff verweigerten, so daß er sie mit der angesetzten Hautwalze an dem Daumenstumpf entlassen mußte. So war Noesske 1908 der erste, der zur vollständigen Ausführung der Operation kam, die er ganz im Sinne Nikoladonis vornahm.

Das Ziel ist, durch Verlängerung des vorhandenen Stumpfes von Metacarpus I eine lebende, feste Strebe zu bekommen mit genügender Länge und Beweglichkeit im Sattelgelenk und vor allem Oppositionsmöglichkeit.

In drei verschiedenen Formen ist die Methode durchgeführt worden:

1. Bildung des Hautmuffs und späterer Einsatz des Spanes durch Noesske.
2. Bildung des Muffs und Anbringen des Spanes in einer Sitzung durch Neuhäuser.
3. Einheilung des Spanes in einen Lappen und später Aufpflanzung des ganzen Gebildes auf den Daumenstumpf durch Schepelmann.

Als Knochenmaterial wurden Tibiaspäne, Stücke der Fibula, aus einer Rippe, aus dem gegenüberliegenden Schlüsselbein, aus der Beckenschaufel, ein halber längs gespaltener Metacarpus und eine Phalange benutzt. Der Span soll reichlich mit Periost versehen sein und nicht zu lang und schmal gemacht werden, da er sonst federt. Noesske

empfiehlt besonders die Verwendung einer vollständigen Zehenphalanx, da diese nicht erst abgebaut wird, wie es sonst zunächst das Schicksal der verpflanzten Knochenstücke ist. Zur Entnahme machte er eine Tenotomie der Zehensehnen und legte zum Schluß eine tiefe Naht. Störungen sind so nie entstanden.

Die Wahl der Entnahmestelle des gestielten Lappens muß neben der zur Verfügung stehenden Haut und der Richtung der ernährenden Gefäße vor allem eine sichere Feststellung des Armes berücksichtigen. Denn der Ansatz für den Muff an dem Daumenstumpf bietet infolge seiner Schmalheit keine so günstigen Möglichkeiten für die Ausbildung einer neuen Ernährungsgrundlage wie ein flächenhaft aufliegender Thierschscher Lappen. Dieser eben entstandene Ernährungsweg muß aber außerdem noch das frisch übertragene Knochenstück erhalten, das nur am einen Ende eine schmale Verbindung mit dem aufnehmenden Skeletteil bekommt.

Noesske ging folgendermaßen vor: Aus der Bauchhaut der gegenüberliegenden Seite wird der langgestielte Lappen gebildet. Der Stiel liegt lateral. Der Lappen wird am anderen Ende zu einem möglichst kleinen Muff zusammengerollt und so auf den Stumpf gesetzt, daß die Längsnaht des Muffes nicht innen oder volar liegt. Wenn der Stiel durchtrennt ist, kann der Knochen erst einige Zeit später eingesetzt werden, nachdem sich eine gute Gefäßversorgung ausgebildet hat.

Die von Noesske vorgeschlagene Phalanx wird nach Spaltung der Längsnarbe am besten auf den Metacarpus gebolzt, dann folgen die Hautnaht und die Ruhigstellung durch Schiene oder auch Gips.

H. Meyer sieht den großen Vorzug dieses Vorgehens in der Möglichkeit, den Knochen einwandfrei aseptisch einzupflanzen. Besonders bei älteren Kranken besteht eine ausgesprochene Neigung zu kleinen Nekrosen und Eiterungen, die Anlaß geben zu langwierigen Geschwüren und damit die Erwerbsfähigkeit immer wieder herauszögern. Gueullette ist der Ansicht, daß gerade Sequesterbildung

weniger durch mangelhafte Ernährung als durch Infektion eintritt, und daß der spätere Einsatz in einen bereits sicher ernährten Muff also die günstigste Bedingung bildet. Ein Nachteil ist der, daß die Kranken die zweite Sitzung ablehnen können, wie es Nikoladoni ging, der zweimal in den fertigen Muff aus diesem Grunde den Span nicht einsetzen konnte.

Neuhäuser unternahm den Lappen- und Knochenansatz gleichzeitig. Nach Abtragen der Narben auf der Kuppe des Daumenstumpfes wurden die Weichteile einschließlich des Periostes soweit nach proximal zurückgeschoben, daß sich $1^1/_2$ cm vom Knochen absägen ließen. Am Ende des Stumpfes wurde dabei eine Rinne gebildet. Als Knochen diente ein Stück der siebenten Rippe, dessen Länge die Differenz gegenüber der gesunden Seite ausglich. Das Periost wurde vorn doppelt so lang wie der Span entnommen und über dessen eines Ende hinaus nach hinten umgeschlagen. Nun durchbohrte er den aufgepfropften Knochen etwa 1 cm unterhalb der Ansatzstelle an den Metacarpus und führte einen starken Catgutfaden erst durch die Strecksehne, dann durch das Bohrloch, schließlich durch die Beugesehne und umschlang ihn damit fest. Die Bauchhaut wurde zwischen zwei parallelen Schnitten von ihrer Unterlage abgehoben, so daß ein doppelt gestielter Lappen entstand von einer 2 cm größeren Breite als die Länge des eingesetzten Knochenspans beträgt. Die Mitte des Lappens hob er durch Matratzennaht zu einer Walze und in diese Walze führte er den Span ein. Schließlich wurde die Haut zwischen Stumpf und Walze vernäht.

Da die Feststellung nun sehr gut sein muß, vor allem kein Zug das überpflanzte Stück aus der Walze herauszerren darf, diente ein an Bauchhaut und Arm genähter Faden zur Sicherung. Er spannte sich bei jeder Bewegung und hemmte sie durch den auftretenden Schmerz. Die Loslösung erfolgte nach 4—5 Wochen in mehreren Abschnitten.

Albée entnahm das Knochenstück der gegenüberliegenden Clavicula und ließ es mit seiner Haut in Verbindung. Neuhäuser hält aber einen entsprechenden gestielten Lap-

pen mit zugehöriger Rippe wegen der unbequemen Lagerung für ungeeignet.

Nachteilig ist hier auf alle Fälle die notwendige lange Fixation.

Schepelmann entwickelte die dritte Form. Er pflanzte erst den Knochenspan unter die Bauchhaut und hob ihn in der gleichen Weise in eine Walze hinein wie Neuhäuser. Dann trug er ihn Schritt für Schritt von innen nach außen vorgehend ab, die Bauchhaut und die Walzenhaut gleich primär verschließend. So bekam er eine Art Fingerappendix, die nur noch durch einen schmalen Stiel mit der Bauchhaut in Verbindung stand.

Nach 6 Wochen stellte er die Verbindung mit dem Metacarpusstumpf her und durchtrennte nach weiteren $2^1/_2$ Wochen den Stiel 2 cm jenseits der Knochenspitze.

Schepelmann veröffentlicht selbst seine schlechten Erfahrungen mit diesem Vorgehen bei einem jungen Mann, der nach $4^1/_2$ Jahren noch eine hohe Rente bezog. Er hatte eine lange Krankengeschichte mit Schmerzen, Eiterungen und Nekrosen hinter sich. Die Sensibilität war zu dieser Zeit nicht höher als bis zu $^2/_3$ in den neuen Daumen eingewachsen. Zwei andere Kranke lehnten die Ueberpflanzung des fertiggebildeten Fingerersatzes auf die Hand ab. Nachteilig sind auch die sich oft wiederholenden kleinen Eingriffe bei der Fingerbildung.

Das ganze Prinzip hat den Vorteil, einen Ersatz gleichsam nach Maß zu ermöglichen, ohne zu Verstümmelungen zu zwingen wie sie die Entnahme von Fingern und Zehen darstellen.

Ein Mißlingen des Unternehmens bedeutet hier nicht das schwerwiegende Ereignis, wie bei dem nach Nikoladoni II. Und der neue Finger ist fest und massig und wird von Gueullette besonders zur Bildung einer kräftigen Arbeitshand empfohlen.

Nachteilig wirken sich wieder alle Eigenschaften der Stiellappenplastik aus. In diesem Falle ist die Haut, die ihrer Herkunft nach solche Beanspruchung nicht kennt, besonders gefährdet, so daß Blasen, Stauungen und

kleine Blutergüsse entstehen. In der ersten Zeit wird auch der sicher vorübergehend stark atrophische Knochenspan recht zerbrechlich sein. Der Finger muß also zunächst geschützt werden.

Die unförmige Gestalt des nagellosen Gebildes ist natürlich wenig schön.

Das Ergebnis eines von Noesske operierten Falles soll als Beispiel die Leistung des Verfahrens zeigen: Der 16-jährige Junge verrichtet als Bäcker sehr geschickt alle Arbeiten. Die Greiffähigkeit ist so gut wie normal, beim Zugriff beweist er bedeutende Kraft. Die Sensibilität ist voll hergestellt.

Tritt der Fall ein, daß ein beweglicher Daumen vorhanden ist, aber durch das Fehlen aller anderen Finger ein geeigneter Widerhalt fehlt, so ist es günstiger, die Mittelhand zu verlängern, um die Greiffestigkeit zu erhöhen, als lediglich eine Spalthand zu bilden.

Außer dem erwähnten Beispiel von Esser, der alle vier Zehen übertrug, wurde immer in solchem Fall ein Knochenspan angebracht, einmal am Metacarpus III, oder eingekeilt zwischen Mittelhandknochen, oder auch auf die Handwurzelknochen aufgebolzt.

Lexer machte dazu den Vorschlag, einen fausthandschuhartigen Fortsatz durch einen breiten, quergestellten Knochenspan in Verlängerung der Metacarpen an der Mittelhand anzubringen.

Anschließend möchte ich über einen Fall von Daumenplastik aus dem Kreiskrankenhaus Templin berichten, der dort von dem leitenden Arzt Dr. Schroeder, operiert wurde:

Aus der Vorgeschichte des Kranken Sch. ist wichtig, daß dem jetzt 41-jährigen Mann im Jahre 1916 nach einer Granatsplitterverletzung des rechten Kniegelenkes das Bein am halben Oberschenkel abgesetzt wurde. Er trägt ein Kunstbein, das es ihm möglich machte, als landwirtschaftlicher Hilfsarbeiter tätig zu sein.

Am 14. 2. 1938 schlug ihm beim Brennholzschneiden ein Klotz die rechte Hand in die Kreissäge. Es wird sofort die Ueberführung mit dem Krankenwagen ins Krankenhaus veranlaßt. Bei der Aufnahme ergibt sich folgender Befund:

Der durchschnittlich kräftige Mann zeigt mäßige Schockwirkung. An den inneren Organen ist kein krankhafter Befund zu erheben.

An der rechten Hand findet sich eine große Zertrümmerungswunde, die den Daumenballen und den Bereich des Metacarpus II einnimmt. Der Daumen hängt nur noch an einer 2 cm langen, dünnen Hautbrücke, Knochen und Sehnen sind zerrissen. An der Streckseite der Hand bis zum Metacarpus III sind die Weichteile ebenfalls zerfetzt. Der Zeigefinger ist aktiv beweglich, die Sehnen offenbar erhalten.

Das Röntgenbild zeigt eine Schrägfraktur in der Mitte des Metacarpus II, das Köpfchen des ersten ist zertrümmert.

Bei einfacher Wundversorgung müßte der erste Mittelhandknochen unterhalb des zertrümmerten Köpfchens geglättet werden. Dabei würde nahezu die Hälfte seiner Länge verloren gehen. Für die Phalangisierung ist er dann zu kurz.

Die ausgedehnte Zerstörung der Thernarmuskulatur läßt Bedenken aufkommen hinsichtlich der Kraft des verbliebenen Metacarpusstumpfes. Eine einfache Verlängerung durch Knochenspan scheint darum nicht ratsam. Außerdem ist Hautdeckung für den Defekt nicht entfernt vorhanden. Zur Bildung einer Walze und Deckung der Wunde wäre deshalb ein riesiger Hautlappen nötig.

Da der Kranke nur ein Bein hat, muß die Entnahme einer Zehe zunächst abgelehnt werden.

Durch diesen Ausschluß der anderen Verfahren liegt die Verwendung des Zeigefingers als Daumenersatz schon nahe. Begünstigt wird der Entschluß durch den Bruch des zweiten Mittelhandknochens und den freien Zugang dazu, denn dieser Befund stellt einen Teil der Operation von Guermonprez dar.

Operation (Dr. Schroeder): Alle zertrümmerten Weichteile werden entfernt und die Wunde umschnitten. Der proximale Anteil des zweiten Mittelhandknochens wird entfernt. Zur Mobilisierung des Zeigefingers wird das Köpfchen des zweiten Mittelhandknochens von dem des dritten abgelöst, dadurch läßt sich der zentrale Stumpf des Metacarpale I mit dem distalen des Metacarpus II verbinden. Hierzu wurde das Bruchstück des Metacarpus I so hergerichtet, daß bei der Drahtumschlingung

nach Borchard der Zeigefinger sich in die normale Stellung eines Daumens dreht. Die Strecksehne und Beugesehnen des neuen Daumens sind unverletzt. Die durchtrennte Sehne des Extensor pollicis longus wird nun noch auf die Strecksehne aufgesteppt, außerdem die lange Beugesehne des Daumens an die Basis der Grundphalanx des Zeigefingers angenäht, in der Hoffnung, eine Abduktionswirkung durch diesen Muskel zu erzielen.

Der riesige Hautdefekt ist nach Naht aller möglichen Lappen und Teile immer noch fast handtellergroß. Zu seiner Deckung wird aus der Brusthaut der gegenüberliegenden Seite ein breitgestielter Lappen gebildet, der nach entsprechender Lagerung der Hand in den Defekt eingeschlagen und an den Rändern vernäht wird. Einlegen von Gummidrains. Gipsverband.

Nach 3 Wochen kann der Stiel des gut angeheilten Lappens durchtrennt werden.

Der weitere Verlauf ist nun recht unglücklich. Es zeigt sich nach der Loslösung der Hand, daß durch die Fixation die Beweglichkeit der Gelenke sehr schmerzhaft und nur in äußerst geringem Umfange möglich ist. Besonders sind die Fingergelenke so wenig beweglich, daß von einem Greifen nicht die Rede sein kann und so ein Eindruck des Erzielten sich zunächst nicht gewinnen läßt.

Nach 14 Tagen wird eine Frisur des Lappens vorgenommen, der in die Wunde genau eingepaßt wird.

Während der folgenden Uebungszeit setzt plötzlich aus einem Stichkanal eine heftige Blutung ein, die mehrfach zu Unterbrechung der Bewegungsübungen zwingt.

Am18. 6. 1938, also erst 4 Monate nach der Verletzung, kann schließlich die Loslösung des neuen Daumens von der Mittelhand erfolgen.

Operation (Dr. Schroeder): Von der ulnaren Naht des überpflanzten Lappens aus wird der jetzige erste Zwischenknochenraum bis zur Innenhand durchtrennt. Der Lappen reicht zur Deckung der Daumenseite. Die Mittelfingerseite der entstandenen Wunde wird durch einen gestielten Lappen aus der gleichen Brustseite gedeckt.

Wieder setzt eine Blutung aus dem basalen Anteil des Stieles ein, die mehrfach zu Verbandwechsel zwingt. Und als nach 3 Wochen der Stiel durchtrennt worden ist, verzögert sich der Beginn von Bewegungsübungen durch hartnäckige Granulationsblutungen! Endlich bessert sich dann die Beweglichkeit der Gelenke ganz erheblich.

Es wird noch eine Frisur des Lappens vorgenommen und bei dieser Gelegenheit die operativ hergestellte Trennungsfurche zwischen Daumenersatz und Mittelfinger etwas abgeflacht. 8 Wochen nach der zweiten Sitzung kann dann die Entlassung erfolgen.

Bei der Nachuntersuchung ein Jahr nach dem Unfall ergibt sich folgender Befund:

Das Greiforgan ist im täglichen Umgang durch seine Form nicht besonders auffällig und erscheint durchaus brauchbar.

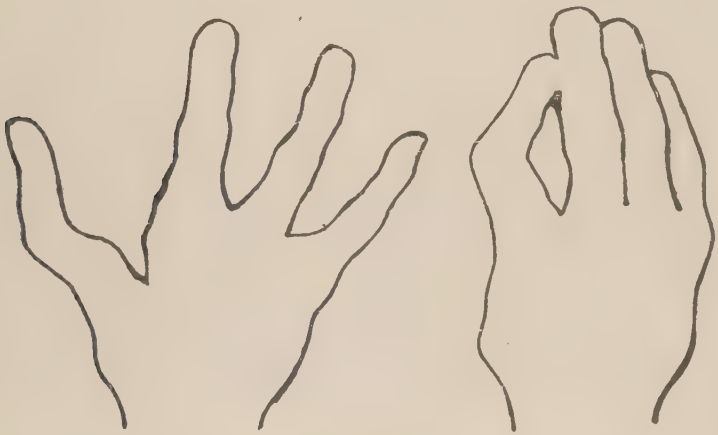

Der Kranke selbst ist mit dem funktionellen Ergebnis zufrieden. Er kann sein Eßbesteck gut handhaben, Tasse und Kaffeekanne am Henkel halten und große Gegenstände gut und fest ergreifen. Er hat das Gefühl, seinen eigentlichen Daumen dabei zu benutzen.

Leichte Beschwerden macht ihm eine derbe, verschiebliche Narbe an der Innenseite des Spaltes. Diese Beschwerden sind aber schon besser geworden. Der gestielt übertragene Lappen auf dem Daumenrücken bildet ein dickes häßliches Kissen, das sich der Mann gern abflachen lassen möchte.

Der Finger ist durchaus fest, Beweglichkeit ist im Sattelgelenk und in den beiden distalen Interphalangealgelenken mit erheblicher Kraft vorhanden, das Grundgelenk ist passiv kaum beweglich, aktiv garnicht und steht um 20 Grad überstreckt. Er kann opponiert und in Hohlhand eingeschlagen werden. Die Länge hindert ihn aber an einem festen

Faustschluß vorläufig, da auch die anderen Finger ihre volle Beweglichkeit noch nicht wieder haben.

Die durch den riesigen Weichteildefekt erklärliche Störung der Sensibilität ging fast vollständig zurück. Der Finger zeigt sich wenig empfindlich und kleine Verletzungen erweisen eine vorzügliche Heilungstendenz.

Bei Bewegungen läßt sich die Tätigkeit sowohl am Extensor indicis als auch am Extensor pollicis longus beobachten. Die kräftige Adduktion kommt hauptsächlich durch den Beuger zustande.

Das Handgelenk ist gut beweglich, volle Pronation und Supination möglich.

Das Gesamtergebnis der bei dem 40-jährigen Mann vorgenommenen Verpflanzung des Zeigefingers als Daumenersatz kann man im Vergleich zu den bisher veröffentlichten Fällen als gut bezeichnen. Die sofort bei der Wundversorgung vorgenommene Plastik gelang. Obwohl der Heilungsverlauf durch die starke Neigung zu Versteifungen in den Gelenken und zu parenchymatösen Blutungen erheblich in die Länge gezogen wurde, ist doch das Ergebnis nach einem Jahr sehr brauchbar und besonders erfreulich, daß man sicher auf eine weitere Besserung der Funktion rechnen kann.

Zusammenfassung.

Von allen Fingern ist nur der Daumen für die Handfunktion nahezu unersetzlich. Das Ziel für seinen operativen Ersatz liegt in der Bildung eines festen lebenden Widerhaltes für die übrigen Finger. Mehrere Methoden können aber sowohl in funktioneller als auch aesthetischer Hinsicht noch erheblich mehr leisten. Besondere Schwierigkeiten bieten die Operationen einem geübten Chirurgen grundsätzlich nicht. Die Anzeigestellung für die Wahl unter den verschiedenen Verfahren entscheidet in erster Linie das vorliegende Bild, das am häufigsten durch Verletzungen bestimmt wird. Daneben müssen die soziale Lage, die Art der Arbeit, Nebenverletzungen, die befallene Seite, Alter,

Charakter und psychisches Verhalten des Kranken Berücksichtigung finden.

Wer sich dazu entschließt, eine Daumenersatzoperation anzuraten, weiß, daß eine lange Arbeit bevorsteht mit viel Geduld von Seiten des Arztes und Vertrauen und gutem Willen von Seiten des Patienten. Und es erhebt sich die Frage, ob denn der Anteil der erfolgreichen Fälle an der Gesamtzahl der Versuche ausreicht, um eine Empfehlung zu berechtigen. Es scheint nicht so. Denn obwohl sich die Chirurgie seit 50 Jahren um dieses sicher nicht so nebensächliche Problem bemüht, findet es doch in den gangbaren Lehrbüchern und den Vorlesungen wenig Erwähnung. Bei dem Vergleich von Gewinnmöglichkeit und Wagnis erscheint aber doch ein Versuch angezeigt. Die Geschicklichkeit des Menschen ist ja mehr eine charakterliche als eine anatomisch-funktionelle Eigenschaft. Und auch ein nicht vollkommener Ersatz kann deshalb noch die Hand zum nützlichen Werkzeug machen. Die Kranken sind meist in jugendlichem Alter und würden sich zeitlebens durch die Verstümmelung als Krüppel fühlen. Für sie lohnt sich gewiß jede Bemühung um die Wiederherstellung.

Herrn Dr. Schroeder danke ich für die Anregung und Ueberlassung des Themas, Herrn Dozent Dr. med. habil Freiherrn von Danckelmann für die Korrektur.

Literaturverzeichnis.

v. Ärlt: Daumenplastik. Wiener klin. Wschr. Nr. 1, S. 15, 1917.

Axhausen: Die histologischen und klinischen Gesetze der freien Osteoplastik. Arch. f. klin. Chir. Bd. 88, I, 1909.

Baumann: Ueber Fingerverluste an Hand von 400 Fällen der schweizerischen Unfallversicherungsanstalt Luzern. Schweiz. med. Wschr. Nr. 2, S. 918, 1928.

Böker: Vergleichende biologische Anatomie der Wirbeltiere. Bd. 1 1935, Verlag Gustav Fischer, Jena.

Burkhard: Mittelhandfinger. Münch. med. Wschr. Nr. 39, S. 1407, 1916.

Buzello: Umstellungsplastik des Zeigefingers bei Verlust des Daumens. Zbl. f. Chir. Bd. 3, S. 2945, 1936.

Dunlop: The use of the index finger for the thumb: Some interisting points in hand surgery.
Journ. of bone and joint surg. Bd. 5, Nr. 1, S. 99, 1923.

v. Eiselsberg: Ersatz des Fingers durch die zweite Zehe. Arch. f. klin. Chir. Bd. 61, S. 989, 1900.

Esser: Operativer Ersatz der Mittelhand nebst vier Fingern. Bruns Beiträge Bd. 108, S. 244, 1917.

Gabriel: Daumenersatz aus dem Zeigefinger. Münch. med. Wschr. Bd. 2, S. 1391, 1936.

Goebell, R.: Ersatz von Fingergelenken durch Zehengelenke. Münch. med. Wschr. 29, S. 1598, 1913.

Goldschmidt-Fürstner: Ueber Daumenersatz, seine Technik und Erfolge. Diss. Freiburg i./Br. 1925.

Gueullette: Etude critique des procédés de restauration du pouce. Journal de chir. 36, S. 1, 1930..

Hörhammer: Beitrag zur plastischen Operation des Daumenersatzes. Münch. med. Wschr. Nr. 49, S. 1681, 1915.

— Von Payr ausgeführte Daumenplastik durch Zehentransplantation. Münch. med. Wschr. Nr. 34, S. 1115, 1917.

Hoffmann: Daumenersatz. Dtsch. med. Wschr. Nr. 30, S. 839, 1919.

Hohmann: Hand- und Fingerplastiken. Ergebn. d. Chir. u. Orthop. Bd. 13, S. 806, 1921.

Hueck: Ein Fall von Daumenersatz durch einen unbrauchbaren Finger. Dtsch. Ztschr. Chir. Bd. 135, S. 321, 1920.

Joyce, J. Leonard: The results of a new operation for the substitution of thumb. Brit. J. Surg. Bd. 16, S. 362; 1928/29.

Iselin et Murat: Restauration du pouce par pollicisation du deuxième métacarpien. Presse médic. Bd. II, S. 1099, 1937.

Karewski: Zur Funktionierung des verkrüppelten Daumens. Zbl. für Chir. Bd. 158, S. 423.

Kleinschmidt: Daumenplastik unter Verwendung des unbrauchbaren Mittelfingers. Bruns Beitr. Bd. 120 III, S. 589.

— Zum Ersatz des Daumens durch die zweite Zehe. Payr-Festschrift. Arch. f. klin. Chir. Bd. 164, S. 809, 1931.

Klemm: Ueber plastische Operationen an den Fingern und Händen. Arch. f. klin. Chir. Bd. 96, S. 181, 1911.

Kraft: Ueber Ersatz von Fingern durch Zehentransplantation. Wien. klin. Wschr. Nr. 48, S. 1443, 1906.

— Daumenplastik bei vollständigem Fingerverlust. Dtsch. Zeitschr. f. Chir. 226, S. 426, 1930.

Krause: Ersatz des Daumens aus der Großzehe. Berl. klin. Wschr. Nr. 48, S. 1527, 1906.

Küster: Geschichte der neueren deutschen Chirurgie. Enke. 1. Aufl., Stuttgart 1915.

Lambrinudi: Plastic operation for congenital absence of thumb. (Plastische Operation bei angeborenem Fehlen des Daumens.) Proc. roy. Soc. Med. 31, S. 181. 1938.

Lauenstein: Ein neuer Vorschlag, auf operativem Wege die Brauchbarkeit der daumenlosen Hand zu verbessern. Dtsch. med. Wschr. Nr. 30, S. 612, 1888.

Lenormant: Le traitement des mutilations des doigts et en particulier du pouce par les autoplasties et transplantations. Presse méd. Jg. 28, Nr. 23, S. 223, 1920.

Lexer: Wiederherstellungschirurgie 1931. 2. Auflage. Barth, Leipzig.

Luksch: Ueber eine neue Methode der Daumenplastik. Verh. der dtsch. Ges. f. Chir. 32. Kongr. 1903, S. 221.

— Plast. Operationen an der Hand. Münch. med. Wschr. Nr. 24, 1916.

Machol: Beitrag zur Daumenplastik. Bruns Beitr. Bd. 114, H. 2, S. 181.

Manasse: Ueber Daumenplastik und Fingerauswechselung. Dtsch. med. Wschr. Jg. 46, Nr. 13, S. 352, 1920.

Meyer, H.: Der plastische Ersatz des Daumens. Bruns Beitr. Bd. 119, S. 386.

Moutier: Les procédés opératoires de restauration du pouce. Journ. de chir. Bd. 19, Nr. 3, S. 225, 1922.

Mühsam, R.: Ueber Ersatz des Daumens durch die Großzehe. Berl. klin. Wschr. Nr. 44, S. 1045, 1918.

Mühsam, E.: Fingerplastik. Zbl. f. Chir. Jg. 53, Nr. 10, S. 585, 1926.

Müller, Walther: Anatomische Studien zur Frage des Daumenersatzes. Bruns Beitr. Bd. 120, H. 3, S. 599, 1920.

Muskat: Gewinnung eines Daumenersatzes ohne Operation. Arch. f. orthop. und Unfallchir. Bd. 16, S. 255, 1919.

Neuhäuser: Ein neues Operationsverfahren zum Ersatz von Fingerverlusten. Berl. klin. Wschr. Nr. 48, S. 1287, 1916.

— Daumenplastik. Dtsch. med. Wschr. Ref. Nr. 1, S. 30. 1918.

Nikoladoni: Daumenplastik. Wien. klin. Wschr. Nr. 28. S. 663. 1897.

— Daumenplastik und organischer Ersatz der Fingerspitze. Arch. f. klin. Chir. Bd. 61, S. 606, 1900.

— Weitere Erfahrungen über Daumenplastik. Arch. f. klin. Chir. Bd. 69, S. 695, 1903.

Nissen: Plastischer Fingerersatz. Aus Bier - Braun - Kümmell. Chir. Operationslehre. Bd. 5, S. 224.

Noesske: Ueber den plastischen Ersatz von ganz oder teilweise verlorenen Fingern, insbesondere des Daumens. Vortrag in der Ges. für Natur- und Heilkunde, Dresden. Ref.: Münch. med. Wschr. Nr. 27, S. 1403, 1909.

— Fingerersatz des Daumens und Zeigefingers durch Stiellappenfernplastik und freie Knochenperiostübertragung aus der Tibia. Vortrag in der Ges. für Natur- und Heilkunde, Dresden. Ref.: Münch. med. Wschr. Nr. 21, S. 1158, 1911.

— Daumenersatz. Demonstration in der Ges. f. Natur- und Heilkunde, Dresden. Ref.: Münch. med. Wschr. Nr. 32, S. 1085, 1915.

— Ueber Ersatz des samt Metacarpus verlorenen Daumens durch operative Umstellung des Zeigefingers. Vortrag in der Ges. für Natur- und Heilkunde, Dresden. Ref.: Münch. med. Wschr. Nr. 16. 1920.

Oudard: Fingerplastik durch Transplantation. Ref.: Zbl. Chir. S. 1176, 1923.

Oehlecker: Aus dem Gebiet der Knochen- und Gelenktransplantation, Abschn. 2. Bruns Beitr. Bd. 126, S. 135, 1922.

— Ueber Zehenverpfanzung nach Nikoladoni. Arch. für klin. Chir. Bd. 126, S. 436, 1923.

— Endergebnis der Ueberpflanzung der großen Zehe als Daumenersatz. Dtsch. Ges. Chir. 61. Tagg. 1937.

Payr: Ein Fall von Daumenplastik. Ref. Zbl. f. Chir. S. 1103, 1899.

Perthes: Ueber plastischen Daumenersatz, insbesondere bei Verlust des ganzen Daumenstrahls. Arch. für orthop. und Unfallchir. Bd. 19, S. 199, 1921.

Porzelt: Erfolgreiche Daumenplastik aus der Großzehe der Gegenseite, $4^1/_2$ Jahre nach mißglücktem Transplantationsversuch. Arch. f. klin. Chir. Bd. 135, S. 340.

— Daumenersatz aus dem verstümmelten Zeigefinger unter Erhaltung der Trennungsfalte zum Mittelfinger. Der Chirurg. Jg. 5, S. 61, 1933.

— Umpflanzung des Zeigefingers als Ersatz des verlorenen Daumenstrahls mit Schonung der Trennungsfalte zum Mittelfinger und Neugestaltung des Daumenballens durch Stiellappenübertragung aus der Bauchhaut, unmittelbar nach frischer Verletzung. Zbl. Chir. S. 2248, 1935.

— Ueber den Gebrauchswert der einzelnen Finger und die Berechtigung der Heranziehung des unbeschädigten Zeigefingers als Ersatz bei Daumenverlust. Zbl. Chir. Jg. 64, S. 550. Bd. 1, 1937.

Quetsch: Greifklauenbildung bei ausgedehntem Fingerverlust. Berl. klin. Wschr. Nr. 38, S. 785, 1918.

Rehn: Chirurgie des Handgelenkes und der Hand. Aus: Handbuch der prakt. Chir. von Garré-Küttner-Lexer, Bd. 5, S. 439 u. 588.

Riedel: Ueber Nikoladonische Daumenplastik. Dtsch. med. Wschr. Nr. 25, S. 559, 1918.

Ritter: Die Bildung eines Greiforgans aus der Hand bei Verlust der Finger. Berl. klin. Wschr. Nr. 44, S. 1047, 1918.

Rietz: Zwei Fälle von plastischen Fingeroperationen. Ref.: Zbl. Chir. S. 536, 1918.

— Ueber plastischen Daumenersatz. Ref. Zbl. Chir. S. 948, 1919.

Schepelmann: Plastischer Ersatz bei Totaldefekt des rechten Daumens. Ztschr. f. orthop. Chir., Bd. 34, S. 174, 1914.

— Weitere Erfahrungen über Fingerplastik. Ztschr. f. orthop. Chir. Bd. 35, S. 827, 1916.

— Das spätere Schicksal einer Daumenplastik. Ztschr. f. orthop. Chir. Bd. 39, S. 181, 1920.

Schmiedt: Beitrag zur Daumenplastik. Dtsch. Ztschr. f. Chir. Bd. 185, S. 420, 1918.

Seiffert: Hand- und Fingerplastiken. Arch. f. orthop. und Unfallchir. 28, S. 370, 1930.

Spitzy: Daumenersatz. Vortrag in der k. und k. Ges. d. Aerzte Wiens. Ref.: Wiener klin. Wschr. Nr. 47, S. 1502, 1917.

— Ueber Hand- und Fingerplastiken. Verh. dtsch. orthop. Ges. 1919. 14. Kongr.

Steinmann: Ueber Zangenhände. Münch. med. Wschr. Nr. 17, S. 926, 1912.

Tierny et Iselin: Restauration d'un pouce détruit par pollicisation de l'index. Mém. Acad. Chir. 63, S. 1007, 1937.

Wiemann: Ueber die operativen Verfahren zum Ersatz des Daumenverlustes. Arch. f. orthop. u. Unfallchir. 18, S. 648, 1921.

Wierzejewski: Daumenstumpfbildung. Münch. med. Wschr. Nr. 1, 1919.

Zollinger: Der Fingerersatz mit besonderer Berücksichtigung der Spalthandbildung. Dtsch. Zschr. f. Chir. 196, S. 271, 1926.

Referate aus dem Zentralorgan für die gesamte Chirurgie.

Bastos: Fingerplastiken. Bd. 34, S. 865.

Beck, C. u. W.: Fingerwiederherstellung durch Zehentransplantation. Bd. 70, S. 229.

Bonnet u. Carassonne: Wiederherstellung des Daumens durch Transplantation eines nicht funktionierenden Zeigefingers der verletzten Hand. Bd. 56, S. 118.

Borisov: Zur Frage des operativen Ersatzes eingebüßter Finger durch Zehen. Bd. 81, S. 475.

Bunnel: Physiologische Wiederherstellung des Daumens nach vollständigem Verlust. Bd. 54, S. 316.

Burian: Handplastiken. Bd. 72, S. 154.

— Erfolg der Verpflanzung einer großen Zehe mit Nachprüfung nach 14 Jahren. Bd. 75, S. 669.

Dega: Die Daumenplastik nach Wierzejewski und ihre Spätresultate. Bd. 37, S. 701.

Froste: Zwei mit Phalangisation behandelte Fälle von Handverletzung. Bd. 63, S. 251.

Grégoire: Wiederherstellung des Daumens durch Verpflanzung der Großzehe. Bd. 12, S. 297.

Hallberg: Ersatz des Daumens durch die Großzehe. Bd. 44, S. 800.

Kuslick: Fingerüberpflanzung nach Nikoladoni. Bd. 70, S. 731.

— Zehenüberpflanzung nach der Methode von Nikoladoni. Bericht eines Falles. Bd. 76, S. 662.

Labunskaja: Ueber den operativen Ersatz der Finger durch Zehen. Bd. 72, S. 554.

Lyle: Bildung eines Daumens aus dem Metacarpus I, Bd. 19, S. 254.

Oliveira: Erhaltende und wiederherstellende Chirurgie der Hand. Bd. 55, S. 312.

Pachner: Daumenautoplastik! Bd. 62, S. 716.

Patterso: Carpo-metacarpale Gelenkplastik des Daumens. Bd. 62. S. 136.

Pierce: Wiederherstellung des Daumens nach völligem Verlust. Bd. 41, S. 348.

Priorov: Wiederherstellung der Funktion oberer Extremitäten. Bd. 80, S. 393.

Sipov: Zur Wiederherstellung des Daumens aus dem ersten Mittelhandknochen. Bd. 78, S. 231.

Soraluce: Verlust des Daumens und die Methode des Ersatzes.. Bd. 81, S. 475.

Tonnini: Untersuchungen über Anatomie und Physiologie des Daumens und Zeigefingers mit Rücksicht auf eine Methode Des Daumenersatzes. Bd. 9, S. 139.

Troell: Totalverlust des Daumens, Ersatz durch die Großzehe. Bd. 31, S. 412.

Zsulyevich: Erfolgreiche Daumenplastik. Bd. 88, S. 138.

Lebenslauf

Am 30. Dezember 1912 bin ich als zweiter Sohn des Rittergutsbesitzers Christoph von Colmar und seiner Frau Ehrengard, geb. von Bernuth in Zützen, Kreis Angermünde geboren. Ich bin arischer Abstammung und gehöre der evangelischen Kirche an.

Als Fahrschüler besuchte ich 9 Jahre das Reformrealgymnasium in Schwedt an der Oder und legte dort Ostern 1931 die Reifeprüfung ab.

Danach studierte ich Medizin in Berlin und Jena, wo ich 1933 die Vorprüfung bestand. Klinik hörte ich in Hamburg, Königsberg, Leipzig, Greifswald und Berlin. Hier beendete ich im April 1937 das Staatsexamen.

Dann genügte ich meiner Dienstpflicht. Anschließend war ich Medizinalpraktikant im Kreiskrankenhaus Templin, und erhielt danach 1938 die Approbation.

Zur Zeit der Abfassung dieser Arbeit bin ich Volontärarzt im Martin Luther Krankenhaus, Berlin-Grunewald, auf der chirurgischen Abteilung bei Prof. Nordmann.